

Fallbeispiele

Wunde Sprunggelenk

Dr. med. vet. Michael Gutknecht
Tierzentrum Tierärzte GmbH, Basadingen

Anamnese


- Vollblut, Wallach, 17j
- Auf der Weide im Weidezaun verfangen, 40cm lange Wunde diagonal um das Bein
- Teilweise primärer Wundverschluss mit Drainage, hoher Verband für 2 – 3 Wochen durch den Privattierarzt
- Anfangs Meloxicam, Trimethoprim – Sulfadimidin, Dexpanthenol – Salbe, Zinksalbe
- Nach 6 Monaten Beginn mit EquCellpen® als alleinige Therapie

Therapiemanagement

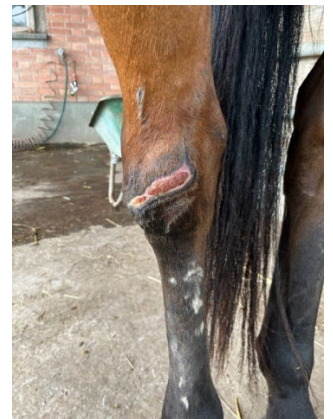
- EquCellpen® während 3 Wochen 2x wöchentlich, dann nochmals nach 2 Monaten für 2 Wochen 1x wöchentlich, 9 – 11 min
- Glaselektrode: Scheibe
- Impulsfrequenz: 100 Hz
- Amplitude: 9

Ergebnis

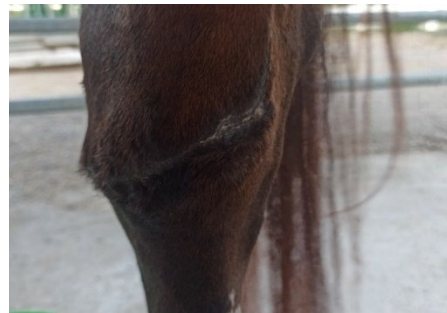
- Wunde abgeheilt nach 8 Kaltplasma – Behandlungen



Tag des Unfalls



Start Kaltplasmatherapie



abgeheilt

Fallbeispiele

Wundheilung nach Sarkoid – Behandlung

Verena Klein

Tierheilpraxis Ennepe – Ruhr, Schwelm, Deutschland

Anamnese

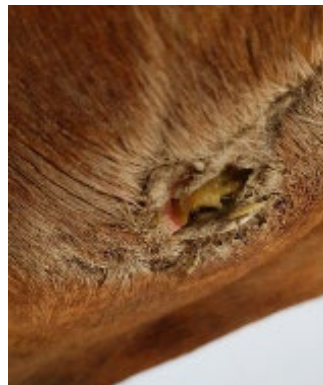- Connemara, Stute, 19j
- Vor 2.5 Jahren wurde ein Sarkoid am Rand der linken Gurtenlage mit Mitomycin sowie Fluorouracil lokal behandelt
- Nach über 8 Monaten geht eine Kruste ab, die Wunde darunter ist ca. 5 – 6 cm tief, ca. 4.5 cm im Durchmesser, stinkend
- Konventionelle Therapie mit verschiedenen Spülungen und Trimethoprim + Sulfadiazin. Auch nach über 6 Wochen tritt keine Heilung ein
- Euthanasie wird besprochen

Therapiemanagement


- Kaltplasma – Therapie mit Gerät eines anderen Herstellers für 6 Wochen: Wunde deutlich besser aber wieder tritt ein Wundheilungstillstand auf
- Anschliessend EquCellpen® als alleinige Therapie 3x wöchentlich für 1 Woche, 5 – 10 min
- Glaselektrode: Scheibe
- Impulsfrequenz: 80 – 100 Hz
- Amplitude: 6 – 9

Ergebnis

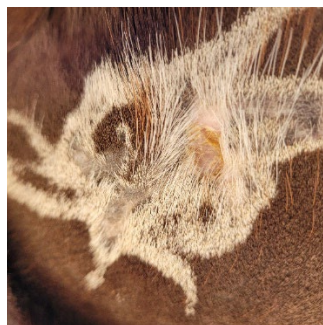- Heilte komplikationslos ab



Vorher



Kaltplasma-Behandlung mit dem EquCellpen®



Nachher

Fallbeispiele

Wundheilung Röhrrbein

Yvonne Müller
TierTherapiePraxis Yvonne Müller, Freiburg,
Deutschland

Anamnese

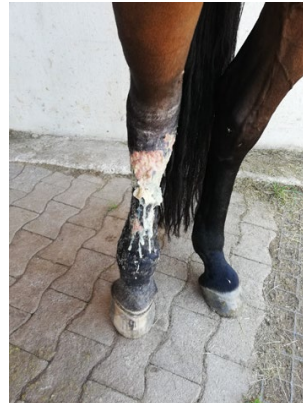- Württemberger Warmblut, Stute, 19j
- Nach Ausritt im Gelände am nächsten Tag geschwollenes Tarsalgelenk
- Antipyretikum und Antibiose für 5 Tage, feuchte Wundverbände. Das Tarsalgelenk war danach immer noch sehr stark geschwollen und die Haut ging kurz darauf bis zum Fesselgelenk auf, eitrig
- Nach 2 Wochen Beginn mit EquCellpen® als alleinige Therapie

Therapiemanagement

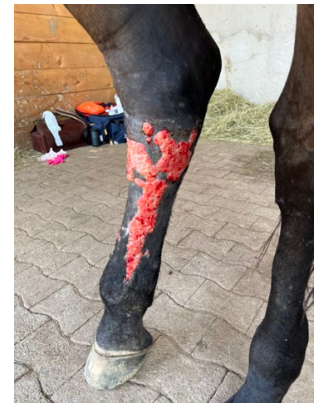- EquCellpen® während 5 Wochen 4x wöchentlich, danach 4 Wochen 2x wöchentlich und 4 Wochen 1x wöchentlich, teilweise bis zu 30 min
- Glaselektrode: Gerade
- Impulsfrequenz: 80 – 100 Hz
- Amplitude: 8

Ergebnis

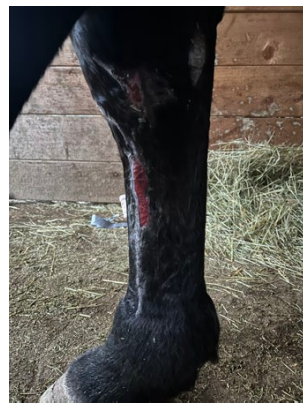
- Verheilt nach 14 Wochen EquCellpen®-Therapie



Vorher



Nach Start mit der EquCellpen® - Therapie



Nach 10 Wochen EquCellpen® - Therapie



Nachher