

## Fallbeispiele

# Stagnierende Wundheilung am Ohr – Afrikanischer Elefant

Dr. med. vet. Carolin Bunert  
Zootierärztin  
Zoo Duisburg gGmbH, Deutschland

Afrikanischer Elefant, w, 32j

### Anamnese

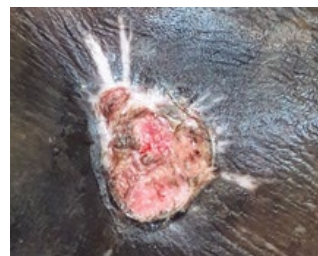- Vorbehandelte Wunde auf der Hinterseite des rechten Ohres
- Wundheilung stagniert nach drei Monaten  
Behandlung mit täglicher Säuberung und  
Ammoniumbituminosulfat – Wundsalbe

### Therapiemanagement

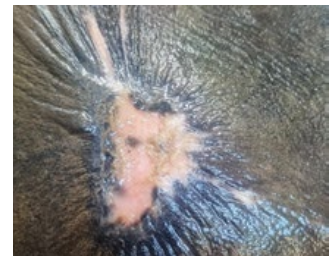
- Weiterhin tägliche Säuberung der Wunde
- PetCellpen® als alleinige Therapie 3x  
wöchentlich für 6 Wochen, 5 – 9 min im Training
- Glaselektrode: Scheibe
- Impulsfrequenz: 100 Hz
- Amplitude: 9

### Ergebnis

- Durchblutung des Gewebes wird deutlich  
angeregt
- Wundheilung setzt sich fort
- Vollständige Abheilung innerhalb von 6 Wochen



Start mit der PetCellpen® –  
Therapie



Vollständig abgeheilt nach  
6 Wochen



Die PetCellpen® – Therapie erfolgte im  
Training

## Fallbeispiele

# Wundheilung nach Gingivektomie – Hund Amy

med. vet. Anne Dowidat  
Kleintierpraxis und Zentrum für Zahnheilkunde  
und Kieferorthopädie, Wülfrath, Deutschland

Labrador-Mix, wk, 8j

### Anamnese

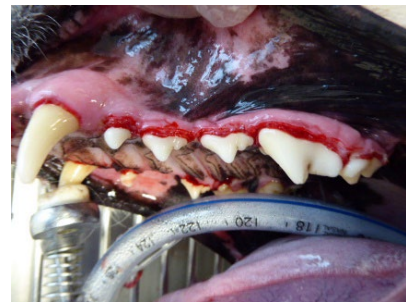- Nicht vorbehandelte Plaque, Zahnstein, Gingivitis und Parodontitis marginalis, generalisierte Gingivahyperplasie der Backenzähne

### Therapiemanagement

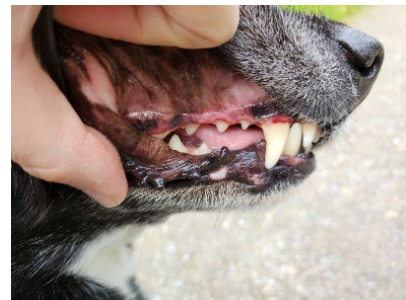
- Zahnsteinentfernung und elektrochirurgische Entfernung der überstehenden Zahnfleischwucherung
- Einmalig Meloxicam
- Einmalig PetCellpen® für 4 min
- Glaselektrode: Gebogen
- Impulsfrequenz: 100 Hz
- Amplitude: 8

### Ergebnis


- Komplikationslos abgeheilt ohne Antibiose



*Intra-op*



*1 Tag post-op*



*2 Tage post-op*

## Fallbeispiele

# Wundheilung nach Polytrauma am Tarsalgelenk – Hund Peewee

Dr. med. vet. Claudia Hagemann – Krull  
Tierärztin im Ruhestand

Whippet, m, 7j

### Anamnese

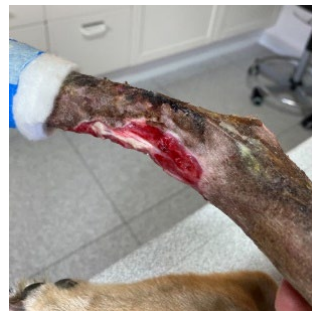- Heftiges Polytrauma des rechten Tarsalgelenkes beim Spielen (Fraktur, Bandschaden, Luxationen)
- Teilweise Arthrodese, Cast
- Konventionelle Therapie mit Doxycyclin und Carprofen
- Nekrose und Dekubitus. Metallische Implantate, Sehnen und Nerven lagen frei
- Auch nach 3 Monaten konventioneller Therapie trat keine Heilung ein

### Therapiemanagement

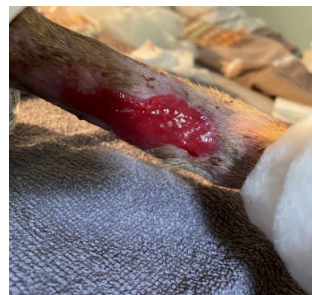- PetCellpen® als alleinige Therapie jeden Tag für 2 Wochen, 5 min
- Glaselektrode: Gerade
- Impulsfrequenz: 60 Hz
- Amplitude: 4
- Cast und Wundverband wurden durch sterile Wundauflagen und einen langen Strumpf ersetzt

### Ergebnis

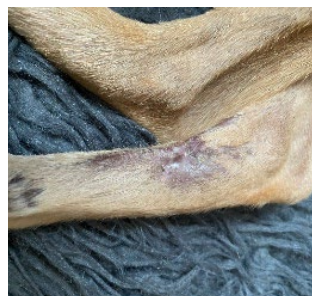- Nach 2 Wochen waren alle offenen Stellen verheilt



2 Wochen nach der Operation



Nach Beginn mit der Kaltplasma - Therapie



Nachher